*Sinir Sistemi Cerrahisi Derg 2025;Erken Görünüm:1-9*
*DOI: 10.54306/SSCD.2025.213*

*Araştırma Makalesi / Research Article*

# Pediatrik intrakraniyal anevrizmalar: Tek merkez retrospektif değerlendirme

# *Pediatric intracranial aneurysms: A single-center retrospective analysis*

Duygu Dölen[1], Cafer İkbal Gülsever[2], İrem Yaren Uysal[1], Alperen Poyraz[1], Veysel Örnek[1], Sefa Öztürk[1], Tuğrul Cem Ünal[1], Pulat Akın Sabancı[1], Yavuz Aras[1]

[1]İstanbul Üniversitesi, İstanbul Tıp Fakültesi, Beyin ve Sinir Cerrahisi Ana Bilim Dalı, İstanbul, Türkiye
[2]Hakkari Devlet Hastanesi, Beyin ve Sinir Cerrahisi Kliniği, Hakkari, Türkiye

## ÖZ

**Giriş:** Pediatrik intrakraniyal anevrizmalar, erişkinlere kıyasla oldukça nadir görülmekte olup, klinik, radyolojik ve anatomik özellikleri açısından belirgin farklılıklar göstermektedir. Çocukluk çağındaki anevrizmaların etiyolojisinde konjenital ve edinsel faktörlerin önemli rol oynadığı bilinmektedir. Bu çalışma, merkezimizde tedavi edilen pediatrik intrakraniyal anevrizma vakalarının demografik özelliklerini, klinik bulgularını, uygulanan tedavi yöntemlerini ve sonuçlarını değerlendirmeyi amaçlamaktadır.

**Gereç ve Yöntem:** Ocak 2010 - Aralık 2024 tarihleri arasında kliniğimizde intrakraniyal anevrizma tanısı konulan ve tedavi edilen 0–18 yaş aralığındaki pediatrik hastalar retrospektif olarak incelendi.

**Bulgular:** Çalışma süresince toplam 9 pediatrik hasta intrakraniyal anevrizma tanısı ile tedavi edilmiştir. Hastaların yaş ortalaması 10,6 olup; 6'sı erkek, 3'ü kadındı. En sık başvuru semptomları baş ağrısı (%55) ve bulantı/kusma (%55) idi. Başvuru anında 3 hasta WFNS Grade V, 4 hasta ise WFNS Grade I olarak değerlendirildi. Yedi hastada (%77,8) subaraknoid kanama (SAK) tespit edildi. Anevrizmaların 8'i anterior, 1'i posterior dolaşımda yer almaktaydı. En sık etkilenen bölgeler arasında internal karotid arter ve orta serebral arter bifürkasyonu bulunmaktaydı. Sekiz hastaya koil embolizasyonu (%88,9), bir hastaya ise klip uygulaması (%11,1) yapıldı. Altı hasta tam iyileşme ile taburcu edilirken, bir hasta intraparenkimal hematoma bağlı nörolojik defisit ile taburcu edildi. İki hasta yoğun bakım sürecinde eksitus oldu. Takip sürecinde bir hastaya dekompresif kraniektomi, bir diğerine ise hidrosefali nedeniyle ekstraventriküler drenaj (EVD) uygulandı.

**Sonuç:** Pediatrik intrakraniyal anevrizmalar, erişkinlere göre farklı klinik ve radyolojik özellikler göstermektedir. Subaraknoid kanama oranı yüksek olup, genellikle anterior dolaşımı etkilemektedir. Koil

✉ Cafer İkbal Gülsever ▪ cafer.gulsever@gmail.com

**Geliş tarihi / Received:** 18.03.2025 **Kabul tarihi / Accepted:** 24.04.2025 **Yayın tarihi / Published:** 30.04.2025

Telif hakkı © 2025 Yazar(lar). Sinir Sistemi Cerrahisi Derneği tarafından yayımlandı. Açık erişimli bu makale, orijinal çalışmaya uygun şekilde atıfta bulunulması koşuluyla, herhangi bir ortamda veya formatta sınırsız kullanım, dağıtım ve çoğaltmaya izin veren Creative Commons Atıf Lisansı (CC BY) ile dağıtılmıştır.

Copyright © 2025 The Author(s). Published by Nervous System Surgery Society. This is an open access article distributed under the Creative Commons Attribution License (CC BY), which permits unrestricted use, distribution, and reproduction in any medium or format, provided the original work is properly cited.

embolizasyonu, klipleme cerrahisine göre daha sık tercih edilmekle birlikte, tedavi yaklaşımı her hastaya özgü faktörlere göre planlanmalıdır.

**Anahtar kelimeler:** pediatrik intrakraniyal anevrizmalar, subaraknoid kanama, endovasküler tedavi

## ABSTRACT

**Introduction:** Pediatric intracranial aneurysms are considerably rarer than those in adults and differ significantly in terms of clinical, radiological, and anatomical characteristics. Congenital and acquired factors are known to play an important role in the etiology of aneurysms in childhood. This study aims to evaluate the demographic features, clinical findings, treatment methods, and outcomes of pediatric intracranial aneurysm cases treated in our institution.

**Materials and Methods:** Pediatric patients aged 0–18 years who were diagnosed and treated for intracranial aneurysms at our clinic between January 2010 and December 2024 were retrospectively reviewed.

**Results:** A total of 9 pediatric patients were treated for intracranial aneurysms during the study period. The mean age was 10.6 years; six patients were male and three were female. The most common presenting symptoms were headache (55%) and nausea/vomiting (55%). At admission, three patients were classified as WFNS Grade V and four as WFNS Grade I. Subarachnoid hemorrhage (SAH) was observed in seven patients (77.8%). Eight aneurysms were located in the anterior circulation and one in the posterior circulation. The most frequently affected vascular segments were the internal carotid artery and the middle cerebral artery bifurcations. Endovascular coiling was performed in eight patients (88.9%), while surgical clipping was applied in one patient (11.1%). Six patients were discharged with full recovery, one patient was discharged with a neurological deficit due to an intraparenchymal hematoma, and two patients died during intensive care follow-up. During the postoperative period, one patient underwent decompressive craniectomy and another required external ventricular drainage (EVD) due to hydrocephalus.

**Conclusion:** Pediatric intracranial aneurysms exhibit distinct clinical and radiological features compared to adults. The incidence of subarachnoid hemorrhage is relatively high and predominantly involves the anterior circulation. Although endovascular coiling appears to be more frequently preferred over surgical clipping, treatment strategies should be tailored based on patient-specific factors.

**Keywords:** pediatric intracranial aneurysms, subarachnoid hemorrhage, endovascular treatment

## Giriş

Pediatrik intrakraniyal anevrizmalar (PİKA'lar), nadir görülmelerine rağmen kendilerine özgü klinik, radyolojik ve morfolojik özellikleri nedeniyle erişkinlerde görülen anevrizmalardan belirgin şekilde ayrılmaktadır. Bu farklılıklar, tanı, tedavi ve izlem süreçlerinde özel yaklaşımlar gerektirmektedir. PİKA'lar, tüm intrakraniyal anevrizmaların %5'inden daha azını oluşturmaktadır.[1,2] Literatürde yer alan sınırlı sayıdaki çalışma, PİKA'ların erişkin olgulardan epidemiyolojik açıdan bazı önemli yönleriyle ayrıldığını göstermektedir. Bu farklılıklar arasında, erkek cinsiyette daha sık görülmesi, posterior sirkülasyonda erişkinlere oranla daha yüksek sıklıkta yerleşim göstermesi, anterior sirkülasyonda ise özellikle internal karotid arter (ICA) bifürkasyonuna eğilimli olması ve dev anevrizmalara daha sık rastlanması sayılabilir.[3,4]

Erişkin popülasyonda yaygın olarak tanımlanmış olan hipertansiyon ve sigara kullanımı gibi spesifik risk faktörlerinin, çocukluk çağı anevrizma gelişimi ile ilişkisi net olarak ortaya konmamıştır.[5,6] Bunun yerine travma, enfeksiyonlar, genetik sendromlar ve bağ dokusu hastalıkları gibi etiyolojik faktörler ön plana çıkmaktadır. PİKA'lar; baş ağrısı, bulantı-kusma, nöbet, subaraknoid kanama (SAK) ve kitle

etkisine bağlı gelişen nörolojik defisitler gibi çeşitli klinik bulgularla başvurabilir.[7]

Pediatrik anevrizmaların tedavisinde geleneksel açık cerrahi yöntemlerin yanı sıra, son yıllarda endovasküler teknikler hem erişkin hem de çocuk hastalarda giderek daha fazla tercih edilmektedir. Endovasküler yaklaşımlar, kısa vadede düşük morbidite ve hızlı iyileşme gibi avantajlar sunsa da, özellikle pediatrik yaş grubunda önem arz eden anevrizma nüksü gibi bazı dezavantajlarla da ilişkilidir. Çocukların SAK ve ilişkili komplikasyonları erişkinlere göre daha iyi tolere edebilmesi, uzun yaşam beklentileriyle birlikte nüks veya de novo anevrizma gelişim riskinin daha yüksek olması; tedavi planlaması ve uzun dönem izlem yaklaşımlarını doğrudan etkilemektedir.[8]

Bu bağlamda, çalışmamızın amacı, kliniğimizde son 14 yıl içinde tanı ve tedavisi yapılmış PİKA olgularını retrospektif olarak inceleyerek; etiyolojik faktörleri, klinik başvuru özelliklerini, anevrizmaların anatomik lokalizasyonlarını, uygulanan tedavi yöntemlerini ve klinik sonuçları değerlendirmek; böylece çocukluk çağı anevrizmalarının daha iyi anlaşılmasına katkıda bulunmaktır.

## Gereç ve Yöntem

Bu çalışma, Ocak 2010 ile Aralık 2024 tarihleri arasında hastanemizde intrakraniyal anevrizma tanısı alarak tedavi edilen 0–18 yaş aralığındaki pediatrik hastaların retrospektif olarak değerlendirilmesi ile gerçekleştirilmiştir. Hastalara ait veriler, hastane otomasyon sisteminden ve arşiv kayıtlarından elde edilmiştir.

Çalışmaya dahil edilen hastaların demografik verileri (yaş, cinsiyet), başvuru semptomları, tanı anındaki nörolojik durumları (WFNS skoru), radyolojik görüntüleme bulguları, anevrizmanın yerleşim yeri ve morfolojik özellikleri, uygulanan tedavi yöntemleri (endovasküler veya cerrahi), tedavi sonrası klinik sonuçları ve gelişen komplikasyonlar kayıt altına alınmıştır.

Verilerin analizinde tanımlayıcı istatistiksel yöntemler (ortalama, yüzdelik oranlar) kullanılmıştır. Çalışma, Helsinki Bildirgesi'ne uygun olarak yürütülmüştür.

## Bulgular

### Klinik Özellikler

Çalışmaya dahil edilen toplam 9 pediatrik hastanın intrakraniyal anevrizma tanısı ile değerlendirildiği bu seride, hastaların başvuru yaş ortalaması 10,6 olup yaş aralığı 10 aylık ile 17 yaş arasında değişmekteydi. Hastaların 6'sı erkek (%66), 3'ü kız (%33) olup, cinsiyet dağılımında erkek predominansı gözlenmiştir.

En sık başvuru semptomları baş ağrısı, bulantı-kusma ve nöbetti. Semptomların süresi birkaç saat ile bir ay arasında değişmekte olup, tüm vakalar yeni başlangıçlı klinik tablo ile başvurmuştur. Nörolojik muayenede Glasgow Koma Skalası (GKS) skorunda düşüş saptanan hasta oranı %33 iken, pupiller anizokori %22 hastada gözlenmiştir.

Başvuru sırasında 7 hastada (%77,8) radyolojik olarak subaraknoid hemoraji (SAK) izlenmiştir. Anevrizmaların yerleşim yerleri değerlendirildiğinde, 8 hastada (%88,9) anterior sirkülasyon tutulumu saptanmış olup; bu hastaların 6'sında (%66) orta serebral arter (MCA), 2'sinde (%22) internal karotid arter (ICA) ve 1'inde (%11) anterior serebral arter (ACA) anevrizması mevcuttu. Posterior sirkülasyon yerleşimli anevrizma ise yalnızca 1 hastada (%11) gözlenmiş olup, posterior kommunikan arter (PComA) kaynaklıydı (Tablo 1).

## Tedavi ve Sonuçlar

Tanısal amaçla yatırılan bir hasta dışında kalan sekiz hastaya terapötik girişim uygulanmıştır.

**Tablo 1.** Pediatrik intrakranyal anevrizma hastaların sonuçları

| | |
|---|---|
| Toplam hasta sayısı | 9 |
| Hastaların ortalama yaşı | 10,6 yıl |
| Cinsiyet dağılımı | Erkek: 6 hasta (%66,7),<br>Kadın: 3 hasta (%33,3) |
| Başvuru semptomları (en sık görülenler) | Baş ağrısı (%55), Bulantı/kusma (%55) |
| WFNS derecesine göre dağılım | Grade I: 4 hasta<br>Grade II: 1 hasta<br>Grade III: 0 hasta<br>GradeIV:1 hasta<br>Grade V: 3 hasta |
| Başvuru Anında Subaraknoid Kanama varlığı | 7 hasta (%77,8) |
| Anevrizma yerleşim bölgeleri | Orta serebral arter: 5 hasta<br>İnternal karotid arter: 2 hasta<br>Anterior serebral arter: 1 Hasta<br>Posterior kommunikan arter: 1 Hasta |
| Seçilen tedavi yöntemleri | Koil embolizasyonu: 7 hasta (%77,8)<br>Balon Yardımlı Koil (SAK +)<br>Akım Çevirici Stent + Koil (SAK -)<br>Primer Koil (SAK +)<br>Primer Koil (SAK +)<br>Primer Koil (SAK +)<br>Primer Koil (SAK +)<br>Primer koil (SAK +)<br>Cerrahi: 1 hasta (%11,1)<br>İşlem Yapılmayan: 1 hasta (%11,1) |
| Tedavi sonrası ek girişim ihtiyaçları | Dekompresif kraniektomi uygulanan 1 hasta Ekstraventriküler drenaj yerleştirilen 1 hasta |
| Tedavi sonrası klinik sonuçlar | Salah ile taburculuk: 7 hasta<br>Exitus: 2 hasta |

Çalışmaya dahil edilen 9 pediatrik hastanın demografik verilerini, klinik başvuru bulgularını, anevrizma yerleşimlerini, uygulanan tedavi yöntemlerini ve tedavi sonuçlarını özetlemektedir. Hastaların çoğu erkek olup, en sık başvuru semptomları baş ağrısı ve bulantı-kusmadır. Subaraknoid kanama oranı yüksek (%77,8) bulunmuştur. En yaygın anevrizma lokalizasyonu orta serebral arterdir. Tedavide çoğunlukla primer koil embolizasyonu tercih edilmiş, klinik sonuçlar büyük oranda olumlu olmuştur.

Bu hastalardan yedisine endovasküler tedavi (%77,8), bir hastaya ise mikrovasküler cerrahi tedavi (%11,1) uygulanmıştır. Endovasküler tedavi uygulanan hastaların birinde (%12,5) akım çevirici stent destekli koil embolizasyonu gerçekleştirilmiş, kalan yedi hastada ise yalnızca koil embolizasyonu (%87,5) tercih edilmiştir (Şekil 1).

Komplikasyon yönetimi kapsamında, bir hastada intraserebral hematoma bağlı gelişen kafa içi basınç artışı nedeniyle dekompresif kraniektomi uygulanmıştır. Ayrıca iki hastaya intraserebral hematomun cerrahi boşaltılması işlemi yapılmıştır (Şekil 2).

Sadece koil tedavisi uygulanan hasta grubunda, işlem sonrası dönemde iki hastada vazospazm, bir hastada hidrosefali ve iki hastada intraserebral

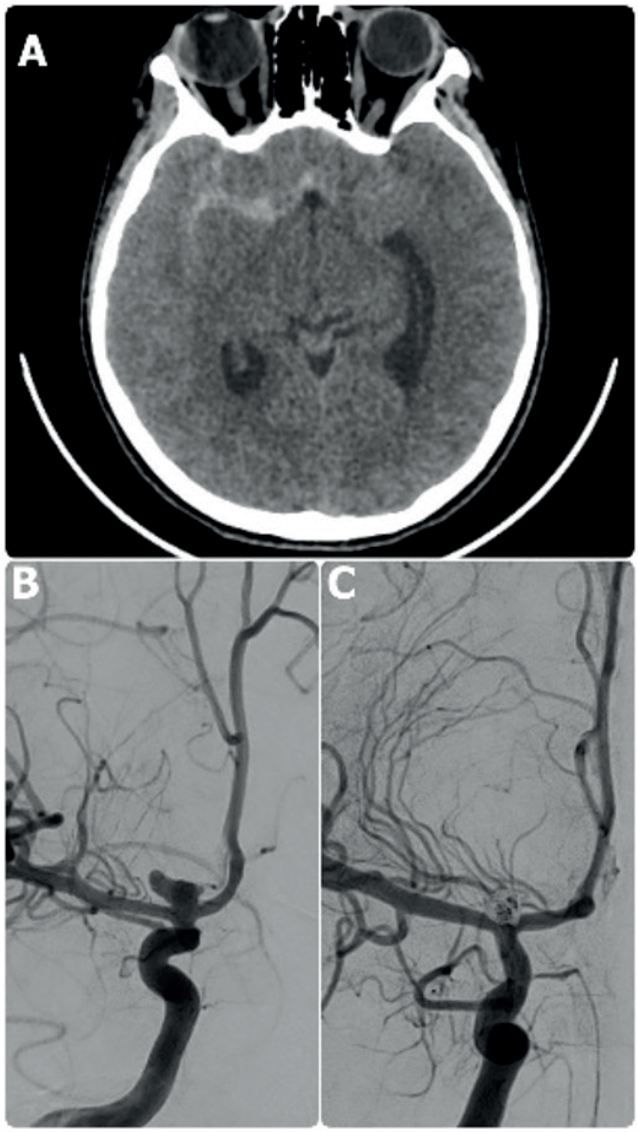


**Şekil 1.** Endovasküler koil monoterapisi uygulanan bir pediatrik olgunun radyolojik görüntüleri. A: İşlem öncesi çekilen kranial BT görüntüsünde, subaraknoid hemoraji ile uyumlu yaygın kanama izlenmektedir. B: Dijital substraksiyon anjiyografide (DSA) işlem öncesi anevrizma dolumu görülmektedir. C: İşlem sonrası DSA görüntüsünde, primer koil embolizasyonu sonrası anevrizma opasifikasyon göstermemektedir.

hematom geliştiği izlendi. Vazospazm gelişen hastalarda medikal tedaviye yanıt alınarak klinik iyileşme sağlanırken, intraserebral hematom gelişen hastalardan birinin izleminde nörolojik tablonun gerilediği gözlendi. Ancak, hidrosefali

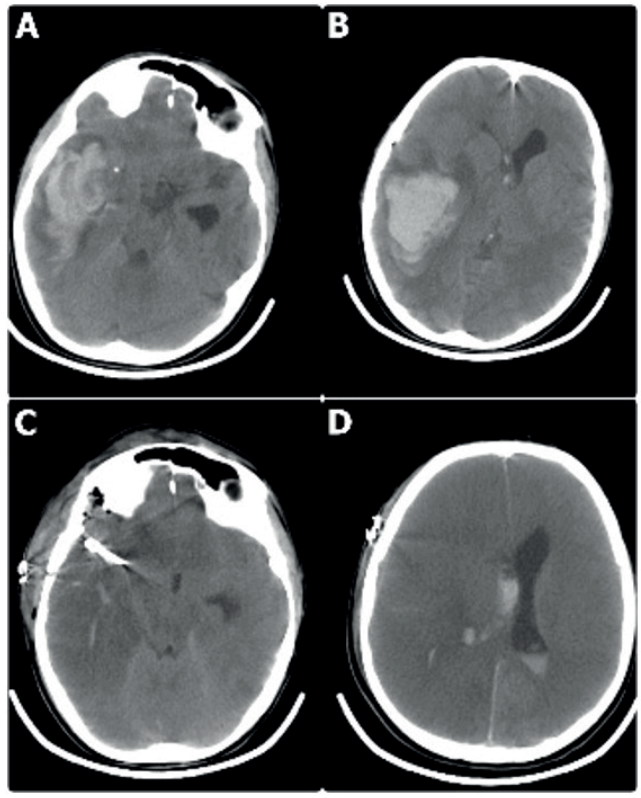


**Şekil 2.** Sağ MCA bifürkasyon anevrizması rüptürü sonrası intraparenkimal hematom ile kliniğimize başvuran bir hastaya ait görüntüler. A ve B: Preoperatif kranial BT görüntülerinde sağ hemisferde geniş intraparankimal hematom ve subaraknoid hemoraji izlenmektedir. C ve D: Hematomun cerrahi olarak boşaltılmasını takiben elde edilen postoperatif BT kesitlerinde, intraventriküler hemoraji varlığı ile birlikte cerrahi olarak yerleştirilen klip materyali izlenmektedir.

gelişen hastaya takip sürecinde ekstraventriküler drenaj (EVD) yerleştirilmiş ve gelişen yaygın beyin ödemi nedeniyle dekompresif kraniektomi uygulanması gerekmiştir. Başvuru anında intraserebral hematomu bulunan bu hasta, yoğun bakım izleminde exitus olarak kaydedilmiştir. Klip uygulanan hastada da intraserebral hematom boşaltılmasına rağmen klinik tablo düzelmemiş ve hasta yoğun bakım sürecinde kaybedilmiştir. Öte yandan, başvuru anında subaraknoid kanaması bulunmayan hastalarda işlem sonrası dönemde herhangi bir komplikasyon izlenmemiştir.

## Tartışma

Pediatrik intrakraniyal anevrizmalar (PİKA'lar), erişkin bireylerde görülen anevrizmalardan klinik, radyolojik ve morfolojik özellikleri açısından belirgin şekilde ayrılmaktadır.[4,5] Kliniğimizde son 14 yıl içinde tedavi edilen 9 pediatrik vakaya ait verilerin analizi, mevcut literatürle genel olarak uyumlu olmakla birlikte, bazı dikkat çekici farklılıklar da barındırmaktadır.

Çalışmamızda erkek hastaların oranı %66 olarak bulunmuş, bu sonuç Huang ve arkadaşları ile Brandel ve arkadaşlarının erkek cinsiyet baskınlığını vurgulayan çalışmalarıyla örtüşmüştür.[1,3] Ancak bazı çalışmalarda cinsiyet dağılımının daha dengeli olduğu veya kadın lehine değiştiği bildirilmiştir. Bu farklılık, hasta sayısının azlığı ve bölgesel demografik özellikler gibi etkenlerle açıklanabilir.[8,9]

Pediatrik intrakraniyal anevrizmaların etiyolojisi halen tam olarak aydınlatılamamış olmakla birlikte, konjenital ve edinsel faktörlerin birlikte rol oynadığı düşünülmektedir. Erkek çocuklarda anevrizma insidansının daha yüksek olması, bazı çalışmalarda doğuştan gelen vasküler yatkınlıkların erkeklerde daha belirgin şekilde ortaya çıktığı hipotezi ile açıklanmaya çalışılmıştır. Ancak erişkin popülasyonda kadınlarda artan insidans, çevresel faktörlerin zaman içinde etkili olabileceğini göstermektedir. Çocukluk çağında anevrizma gelişiminde, sadece doğuştan gelen nedenlerin değil, intraluminal, mural ve ekstravasküler faktörlerin etkileşimi ile vasküler duvarın onarım mekanizmalarının yetersiz kalmasının da etkili olabileceği belirtilmektedir.[10,11] Lasjaunias ve arkadaşlarının yaptığı çalışmada da, çocukluk çağı anevrizmalarının damar duvarı disfonksiyonlarının bir ifadesi olabileceği ve bu disfonksiyonların humoral, immün, enfeksiyöz faktörler veya travmatik etkiler gibi doğrudan tetikleyicilere bağlı olabileceği vurgulanmıştır. Ayrıca, polikistik böbrek hastalığı, fibromüsküler displazi ve Ehlers-Danlos sendromu gibi sessiz genetik faktörlerin de patogenezde rol oynayabileceği ifade edilmiştir.[12] Bu bilgiler ışığında, pediatrik anevrizmaların yönetiminde olası altta yatan sistemik hastalıkların da göz önünde bulundurulması gerektiği söylenebilir.

Anevrizma yerleşim yerleri açısından, olgularımızın %88,9'unda anterior sirkülasyon tutulumu saptanmış, en sık tutulan bölge ise orta serebral arter (MCA) olmuştur. Bu bulgu, Proust ve Aryan gibi araştırmacıların anterior sirkülasyon ağırlığını vurgulayan çalışmalarıyla paralellik göstermektedir.[2,4] Öte yandan literatürde, özellikle basilar arter ve posterior kommunikan arter (PComA) gibi bölgelerde yerleşim sıklığının çocuklarda erişkinlere göre daha yüksek olduğu da bildirilmiştir.[3,8] Bu farklılıklar, merkezlere başvuru profilinin ve görüntüleme politikalarının etkisiyle ilişkili olabilir.

Çalışmamızda dev ya da multipl anevrizma olgusuna rastlanmaması, literatürde bildirilen %20'lere ulaşan oranlarla karşılaştırıldığında dikkat çekicidir. Bu durumun tanı zamanlamasındaki değişkenlikler ve görüntüleme olanaklarının sınırlılıklarıyla ilişkili olabileceği düşünülmektedir.[6,13] Klinik başvuru bulguları arasında en sık baş ağrısı, bulantı-kusma ve nöbet izlenirken; subaraknoid kanama hastaların %77,8'inde başvuru anında mevcut bulunmuştur. Bu oran, Ghali ve Garg gibi araştırmacıların verileriyle benzerlik göstermektedir. Subaraknoid kanamanın çocuklarda erişkinlere kıyasla daha iyi tolere edildiği ve genel prognozun daha olumlu seyrettiği pek çok çalışmada vurgulanmaktadır.[14-16]

Tedavi yöntemleri açısından, olgularımızın büyük çoğunluğunda (%77,8) endovasküler yaklaşım tercih edilmiş, yalnızca bir hastada cerrahi klipleme uygulanmıştır. Bu yaklaşım, son yıllarda çocukluk çağı anevrizmalarında endovasküler tekniklerin daha güvenli ve etkin bulunması yönündeki

eğilimle uyumludur.[17-19] Ancak, endovasküler tedavi uygulanan olgularda bazı komplikasyonlar gelişmiştir. İki hastada vazospazm, bir hastada hidrosefali ve iki hastada intraserebral hematom saptanmıştır. Bu komplikasyonlardan biri dekompresif kraniektomi ve EVD yerleştirilmesini gerektirmiştir. Bu hastalardan biri ve cerrahi uygulanan diğer hasta, yoğun bakım sürecinde exitus olmuştur. Bu sonuçlar, her ne kadar endovasküler yaklaşımın kısa vadeli avantajları bulunsa da, özellikle pediatrik yaş grubunda komplikasyonların ciddiyetinin ve uzun dönem izlemin önemini ortaya koymaktadır. Ayrıca, yüksek WFNS skoru ile başvuran olgularda ek cerrahi girişim ihtiyacının (dekompresif kraniektomi, hematom boşaltılması vb.) daha sık ortaya çıkması, başlangıçtaki klinik tablonun tedavi sonuçları üzerinde belirleyici bir etkisi olduğunu göstermektedir.

Bununla birlikte, bir hasta tedavi edilmeden izlenmiştir. Takip kararı, özellikle hastanın klinik durumu, WFNS skoru ve anevrizmanın yerleşimi gibi faktörler dikkate alınarak verilmiştir. Düşük WFNS skoru, stabil klinik durum, küçük anevrizma boyutu veya spontan tromboz bulgularının olması konservatif yönetim lehine değerlendirilmiştir. Benzer şekilde, Garg ve arkadaşlarının çalışmasında da 62 pediatrik hasta grubunun 6'sında konservatif izlem tercih edilmiş; konservatif yaklaşımın nedenleri arasında kötü klinik skorlama, spontan tromboz gibi faktörler yer almıştır. Ayrıca, bu hastaların bir kısmı endovasküler tedavi için mali kaynak temin etmeye çalışırken, bazı hastalarda spontan tromboz nedeniyle tedavi ihtiyacı ortadan kalkmıştır.[19] Çalışmamızda da, konservatif yönetim tercih edilen hastada izlem süresince klinik kötüleşme izlenmemiştir.

Öte yandan, endovasküler tedavi yöntemleri erişkin intrakraniyal anevrizmaların tedavisinde giderek daha fazla tercih edilir hale gelmiştir. Pediatrik yaş grubunda ise uzun dönem sonuçlar erişkinlerden farklılık gösterebilmektedir. Sanai ve arkadaşlarının yaptığı bir çalışmada, çocukluk çağında intrakraniyal anevrizma tedavisine yönelik endovasküler ve mikrocerrahi yöntemlerin uzun dönem sonuçları karşılaştırılmıştır.[20] Endovasküler tedavi grubunda %82, mikrocerrahi grubunda ise %94 oranında obliterasyon elde edilmiş; ancak endovasküler tedavi grubunda %14 oranında nüks ve %19 oranında de novo anevrizma gelişimi bildirilmiştir. Ortalama 5,7 yıllık takip süresinde mikrocerrahi grupta ise nüks saptanmamış, sadece bir olguda de novo anevrizma gelişimi izlenmiştir. Benzer şekilde, mikrocerrahi kliplemenin uzun dönem sonuçlarını analiz eden başka bir seride de %8,6 nüks oranı ve %12 de novo anevrizma oluşumu oranı bildirilmiştir.[21] Bu iki çalışma arasındaki farkın, ikinci seride hasta sayısının daha fazla olması (48 hasta, 72 anevrizma) gibi faktörlere bağlı olabileceği düşünülmektedir.

Bu veriler, çocukluk çağında uzun yaşam beklentisi göz önüne alındığında, endovasküler tedavi yöntemlerinin kısa vadede etkin olmasına rağmen uzun dönem izlemde nüks ve yeni anevrizma gelişimi riskinin dikkatle değerlendirilmesi gerektiğini göstermektedir. Bu nedenle, pediatrik intrakraniyal anevrizmaların tedavisinde hastaya özgü riskler ve uzun dönem sonuçlar dikkate alınarak bireyselleştirilmiş bir yaklaşım benimsenmelidir.[22,23]

Sonuç olarak, çalışmamız PİKA'ların nadir ancak karmaşık klinik tablolar sunduğunu ve bireyselleştirilmiş, multidisipliner bir yaklaşım gerektirdiğini ortaya koymaktadır. Sınırlı vaka sayısı ve retrospektif tasarım, çalışmanın temel kısıtlılıkları olmakla birlikte; elde edilen bulgular, ülkemizden bildirilen pediatrik anevrizma vakalarına katkı sağlayacak niteliktedir. Daha geniş örneklem gruplarıyla, çok merkezli ve prospektif tasarıma sahip çalışmalarla bu nadir durumun daha iyi anlaşılması ve yönetimi mümkün olacaktır.

## Sonuç

Pediatrik intrakraniyal anevrizmalar, erişkinlerden farklı klinik ve anatomik özellikler göstermekte olup, tanı ve tedavi süreçlerinde bireyselleştirilmiş, multidisipliner yaklaşımlara ihtiyaç duymaktadır. Çalışmamızda en sık anterior sirkülasyon, özellikle MCA yerleşimli anevrizmalar görülmüş; endovasküler tedavi ön planda tercih edilmiştir. Ancak bazı olgularda ciddi komplikasyonlar gelişmiş ve mortalite izlenmiştir. Elde edilen veriler, literatürle genel olarak uyumlu olup, daha geniş örneklemli çalışmalara ihtiyaç olduğunu göstermektedir.

## Etik kurul onayı

Bu çalışma retrospektif bir tasarıma sahip olduğundan, insan katılımcılardan doğrudan veri toplanmamış ve müdahale gerçekleştirilmemiştir; bu nedenle etik kurul onayı alınmamıştır.

## Yazarlık katkısı

Çalışma konsepti ve tasarımı: TCÜ, PAS, YA; veri toplama: İYU, AP, VÖ, SÖ; sonuçların analizi ve yorumlanması: DD, CİG, İYU, AP, VÖ, SÖ, TCÜ; makaleyi hazırlama: CİG, İYU, AP, VÖ, SÖ. Yazar(lar) sonuçları gözden geçirmiş ve makalenin son halini onaylamıştır.

## Finansman

Yazar(lar), çalışmanın herhangi bir finansal destek almadığını beyan etmiştir.

## Çıkar çatışması

Yazar(lar) herhangi bir çıkar çatışması olmadığını beyan etmiştir.

## Ethical approval

This study has a retrospective design; no direct data were collected from human participants and no intervention was performed. Therefore, ethical committee approval was not obtained.

## Author contribution

Study conception and design: TCÜ, PAS, YA; data collection: İYU, AP, VÖ, SÖ; analysis and interpretation of results: DD, CİG, İYU, AP, VÖ, SÖ, TCÜ; draft manuscript preparation: CİG, İYU, AP, VÖ, SÖ. The author(s) reviewed the results and approved the final version of the article.

## Source of funding

The authors declare the study received no funding.

## Conflict of interest

The authors declare that there is no conflict of interest.

## Kaynakça

1. Huang J, McGirt MJ, Gailloud P, Tamargo RJ. Intracranial aneurysms in the pediatric population: case series and literature review. Surg Neurol 2005; 63: 424-432. **[Crossref]**
2. Proust F, Toussaint P, Garniéri J, et al. Pediatric cerebral aneurysms. J Neurosurg 2001; 94: 733-739. **[Crossref]**
3. Brandel MG, Plonsker JH, Rennert RC, et al. Treatment of pediatric intracranial aneurysms: institutional case series and systematic literature review. Childs Nerv Syst 2024; 40: 2419-2429. **[Crossref]**
4. Aryan HE, Giannotta SL, Fukushima T, Park MS, Ozgur BM, Levy ML. Aneurysms in children: review of 15 years experience. J Clin Neurosci 2006; 13: 188-192. **[Crossref]**
5. Allison JW, Davis PC, Sato Y, et al. Intracranial aneurysms in infants and children. Pediatr Radiol 1998; 28: 223-229. **[Crossref]**

6. Juvela S. Risk factors for multiple intracranial aneurysms. Stroke 2000; 31: 392-397. **[Crossref]**
7. Buis DR, van Ouwerkerk WJR, Takahata H, Vandertop WP. Intracranial aneurysms in children under 1 year of age: a systematic review of the literature. Childs Nerv Syst 2006; 22: 1395-1409. **[Crossref]**
8. Santos-Franco JA, Cruz-Argüelles CA, Agustin-Aguilar F, Abrego-Salinas AA, Casas-Martínez MR, Olivares-Peña JL. Intracranial aneurysms in pediatric population treated with flow diverters: a single-center experience. Surg Neurol Int 2022; 13: 522. **[Crossref]**
9. Deora H, Rao KVLN, Somanna S, Srinivas D, Shukla DP, Bhat DI. Surgically managed pediatric intracranial aneurysms: how different are they from adult intracranial aneurysms? Pediatr Neurosurg 2017; 52: 313-317. **[Crossref]**
10. Sekhar LN, Heros RC. Origin, growth, and rupture of saccular aneurysms: a review. Neurosurgery 1981; 8: 248-260. **[Crossref]**
11. Stehbens WE. Etiology of intracranial berry aneurysms. J Neurosurg 1989; 70: 823-831. **[Crossref]**
12. Lasjaunias P, Wuppalapati S, Alvarez H, Rodesch G, Ozanne A. Intracranial aneurysms in children aged under 15 years: review of 59 consecutive children with 75 aneurysms. Childs Nerv Syst 2005; 21: 437-450. **[Crossref]**
13. Jian BJ, Hetts SW, Lawton MT, Gupta N. Pediatric intracranial aneurysms. Neurosurg Clin N Am 2010; 21: 491-501. **[Crossref]**
14. Agid R, Souza MPS, Reintamm G, Armstrong D, Dirks P, TerBrugge KG. The role of endovascular treatment for pediatric aneurysms. Childs Nerv Syst 2005; 21: 1030-1036. **[Crossref]**
15. de Aguiar GB, Ozanne A, Elawady A, et al. Intracranial aneurysm in pediatric population: a single-center experience. Pediatr Neurosurg 2022; 57: 270-278. **[Crossref]**
16. Meyer FB, Sundt TM, Fode NC, Morgan MK, Forbes GS, Mellinger JF. Cerebral aneurysms in childhood and adolescence. J Neurosurg 1989; 70: 420-425. **[Crossref]**
17. Zhou S, Dion PA, Rouleau GA. Genetics of intracranial aneurysms. Stroke 2018; 49: 780-787. **[Crossref]**
18. Ghali MGZ, Srinivasan VM, Cherian J, et al. Multimodal treatment of intracranial aneurysms in children: clinical case series and review of the literature. World Neurosurg 2018; 111: e294-e307. **[Crossref]**
19. Garg K, Singh PK, Sharma BS, et al. Pediatric intracranial aneurysms-our experience and review of literature. Childs Nerv Syst 2014; 30: 873-883. **[Crossref]**
20. Sanai N, Quinones-Hinojosa A, Gupta NM, et al. Pediatric intracranial aneurysms: durability of treatment following microsurgical and endovascular management. J Neurosurg 2006; 104: 82-89. **[Crossref]**
21. Kakarla UK, Beres EJ, Ponce FA, et al. Microsurgical treatment of pediatric intracranial aneurysms: long-term angiographic and clinical outcomes. Neurosurgery 2010; 67: 237-49. **[Crossref]**
22. Sharma BS, Sinha S, Mehta VS, Suri A, Gupta A, Mahapatra AK. Pediatric intracranial aneurysms-clinical characteristics and outcome of surgical treatment. Childs Nerv Syst 2007; 23: 327-333. **[Crossref]**
23. Saraf R, Shrivastava M, Siddhartha W, Limaye U. Intracranial pediatric aneurysms: endovascular treatment and its outcome. J Neurosurg Pediatr 2012; 10: 230-240. **[Crossref]**